

摸着感觉硬 女子乳腺长15个肿块

哈医大四院超声定位旋切术全切除

生活报讯（岳金凤 记者周琳）“这边怎么摸着这么硬……”近日，一名34岁年轻女子由于感觉胸部异常来到哈医大四院检查，经查，她被诊断为“双侧乳房肿块”，共计15个。哈医大四院“乳腺肿瘤乳腺微创”高梅莺教授针对患者进行超声引导下乳房肿块旋切的微创手术，目前，术后女子恢复良好。

“手术治疗，这么多结节得切多大的口？术后的疤痕会不会很丑？那些小的结节能切干净吗？术后乳房的外形是不是就变了？术后是不是要住很长时间的院呀？”在手术之前，一串串的问号在患者脑中“炸开了花”。高教授针对患者的病情，建议患者选取超声引导下乳房肿块旋

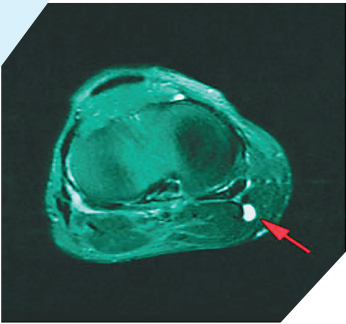
切的微创手术方式，这种方式定位精准，再小结节在超声的定位下也在“劫难逃”，切口小、恢复快、对乳房的外形影响不大。在高教授的耐心讲解下，患者高高悬起的心总算“落了地”。

手术选取右乳乳头上方乳晕处3mm切口，左侧乳头内下及下方乳晕处2个3mm切口，旋切刀在超声引导下逐个旋切除双侧乳腺肿块。手术耗时45分钟，手术过程十分顺利，很快为患者切除病灶，术后患者恢复很好。

据介绍，乳腺肿物过去常采取手术的方式为患者进行治疗，但常规的手术切除可能会严重破坏乳腺腺体组织，乳腺即失去了其本身的免疫功能。而且，传统手术

不仅刀口大，恢复后会留下难看的瘢痕，影响乳房的美观。

“超声定位乳房肿块旋切术是在超声或钼靶影像的引导下，利用真空辅助和旋切相结合的原理，通过计算机控制的真空辅助高速旋切乳房治疗性设备，实施乳腺病灶的取样或微创切除治疗。能够切除临床无法触及或传统手术难以切除的乳腺病灶，提高早期乳腺癌的诊断准确性。”高梅莺主任介绍。



78岁大爷左膝长肿物

手术切口不到1cm

哈医大四院关节镜下做腘窝囊肿内引流术

生活报讯（王海娇 记者周琳）“哎哟，疼死了……”近日，78岁的黄大爷遇到闹心事，左膝上长了个大肿物后，时不时疼痛、酸胀，经过长期的保守治疗后，症状没有缓解反而加重了。于是，黄大爷来到哈医大四院治疗，骨科专家谢代锋教授为黄大爷成功进行了关节镜下腘窝囊肿内引流术。

黄大爷进行了左膝关节镜检、腘窝囊肿内引流术。患者术后予以弹力绷带加压包扎，术后第1天开始锻炼患肢关节，并可下地行走。术后查房，黄大爷看到自己的手术切口后对谢代锋教授感激地说：“术前我就担心手术切口太长，没想到手术切口竟然不到1cm”。

据谢代锋教授介绍，腘窝囊肿的治疗，传统多采用后内侧开放手术切除腘窝囊肿，手术切口大，恢复周期长，而且由于不能同时处理关节腔内疾患，存在较高的复发率。随着膝关节镜技术的开展和成熟，关节镜治疗腘窝囊肿越来越多地应用于临床。

关节镜手术不仅可以有效解决关节内疾患，而且可以打开腘窝囊肿的“阀门活瓣结构”，完整切除囊肿壁达到减压的目的和防止囊肿复发的效果。

男子睡醒后右半身不能动

送医途中昏迷呕吐

哈医大四院支架取栓治脑卒中

生活报讯（岳金凤 记者周琳）张先生今年68岁，清晨醒来时，突然感觉右侧肢体不听使唤了，家人赶紧带他到哈医大四院就诊。途中，他突然昏迷，并频繁呕吐。来到哈医大四院后，根据症状，神经外科李利教授判断他可能有颅内大血管闭塞。快速完成核酸检测后，医生紧急为张先生进行脑血管造影，发现他颈内动脉严重狭窄，且有斑块脱落，随时可能有生命危险，需要立即进行手术。

在导管室等科室的全力配合下，李利紧急为张先生进行手术治疗。术中，李利发现张先生左侧颈内动脉起始处狭窄严重，颈内动脉末端颅内血管无显影，脑动脉消失。在置入颈动脉支架，行远

端闭塞处血管支架取栓治疗后，血管立刻恢复了正常血流。术后，张先生意识清楚，手脚也能正常活动了。

李利介绍，我国脑卒中死亡人数占全球脑卒中死亡人数的三分之一，而颈动脉斑块是导致缺血性卒中最常见的病因。卒中预防治疗至关重要，要早发现早治疗，同时避免不良生活习惯。另外，有颈动脉斑块的患者，也应该服用抗凝药物和降血脂的药物，都可以改善斑块。同时，患者在用药物进行治疗的时候，应该定期复查，可以根据斑块的变化，考虑使用不同的药物进行治疗。除此之外，对于颈动脉斑块，手术治疗的目的是预防缺血性脑卒中的发生。

哈医大四院骨科开展射频消融术治疗慢性腰痛

大娘腰疼弯不下身坐不了 入院两天治好

生活报讯（王海娇 记者周琳）近日，哈医大四院骨科开展省内首例经皮脊神经后内侧支射频消融术治疗小关节源性腰痛。

据介绍，66岁的邹大娘一个多月来，腰疼得弯也弯不下，坐也坐不好，而且越来越重，最近已经翻身都需要用手支撑着一点点了。邹大娘听闻哈医大四院骨科开展低温射频消融术，特地前来就诊。

骨科一病房的张涛副教授在详细了解病史和检

查后，确定为小关节源性腰痛，最终决定采用低温射频等离子技术为其进行脊神经后内侧支射频消融治疗。治疗过程大约进行了40分钟，邹大娘的腰痛不适即刻便得到了大大的缓解，卧床休息一夜后疼痛基本消除，腰又能弯下去了，也能麻利地坐下了。她和家人都很开心，说没想到住了两天院就把困扰她多时的顽疾解除了。

腰痛是影响人们生活的重要疾病，慢性腰

痛来源主要包括椎间盘源性、肌筋膜源性、骨源性、小关节源性。慢性小关节源性腰痛是指源于关节突关节损伤、退变、炎症等因素导致的病程大于三个月的慢性腰痛。据统计25%—45%的腰痛为小关节源性。腰椎脊神经后内侧支是腰椎关节突关节的感觉支配神经，通过射频等离子体刀消融脊神经后内侧支，可以阻断疼痛的上传通路，达到缓解疼痛的目的。

张涛副教授介绍说：低温射频等离子技术是一种纯物理的微创治疗，创口和静脉采血针眼一样小，通过离子振荡祛除炎症病灶，加速微循环，促进离子通道开放，可以快速止痛，大幅提高生活质量。

低温射频等离子技术对于办公族常见的颈项部疼痛、腰肌劳损；中老年人间盘源性腰痛，腰椎小关节炎、膝关节炎，网球肘，肩周炎等急慢性肌肉软组织疼痛也有很好的治疗效果。

哈尔滨肉蛋菜市场价格降幅明显

猪肉重回“20+” 鸡蛋降至3元区

生活报讯（记者张立文/摄）6日，记者从哈尔滨发改委获悉，进入3月份以来，哈尔滨主要副食品市场运行平稳、消费秩序良好、价格总体呈现下降走势，尤其是猪肉、鸡蛋、蔬菜价格环比下降较为明显，猪肉已经重回“20+”时代。

据监测数据显示：猪肉价格明显下降，逐渐回归合理区间。3月份，猪肉平均零售价格21.01元，环比下降16.46%，同期比下降27.40%，月末较月初下降7.08%。

牛羊肉价格环比相对稳定，同比升多降少。3月份，牛肉、羊肉、鸭肉、鹅

肉、白条鸡价格分别为43.03元、37.89元、7.21元、12.75元、8.28元，同期比牛肉、鸭肉、鹅肉、白条鸡分别上涨14.69%、16.48%、6.02%，羊肉下降3.32%。

淡水鱼价格环比小幅波动，同比涨幅相对较大。3月份，鲤鱼、草鱼、鲢鱼、鲫鱼价格分别为9.02元、10.26元、5.80元、12.25元，同期比鲤鱼、草鱼、鲢鱼、鲫鱼分别上涨24.41%、11.76%、11.54%、6.99%。今年淡水鱼价格高于去年同期水平，主要是因为持续低迷几年的淡水鱼价格导致部分养殖户转行，

加上冬季气温因素影响淡水鱼产量下降，预计二季度淡水鱼价格仍将在高位波动，新鱼上市后淡水鱼价格能够有所回落。

鸡蛋月环比降幅较大，月内波动小幅回落。随着鸡蛋市场供应持续好转和消费需求减弱，自1月中旬以来，鸡蛋价格快速回落，不断破位，从7元区降至目前的3元区。3月份，鸡蛋市场平均零售价格为3.89元，月环比下降11.39%；月末价格为3.84元，较月初下降4.48%；虽然鸡蛋价格明显下降，但仍高于去年同期16.82个百分点。

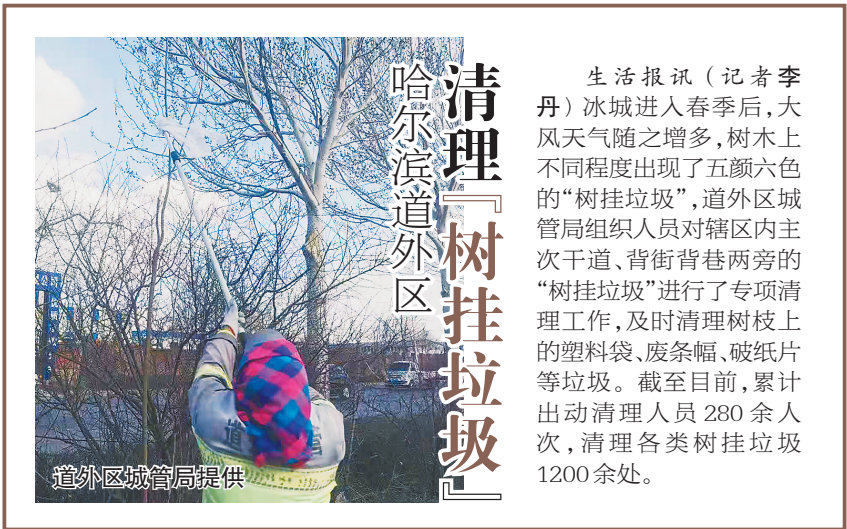

哈尔滨大树“缠胶带”？

害虫脚打滑 爬不上来

生活报讯（记者李丹）眼下，哈尔滨市气温回暖，正是榆紫叶甲这种害虫从土里爬上树，危害城市树木的时节，哈尔滨市园林部门启动了榆紫叶甲防治工作。

据哈尔滨市园林办相关负责人介绍，市园林动植物检疫站已于近日起，指导各区开展入春以来第一次全市预防榆紫叶甲上树危害统一防治工作，此次改变了传统涂药环方式，采用黄色粘虫胶带。由于胶带表面非常光滑，榆紫叶甲无法在表面爬行，该防治方法对地下过冬需要迁移上树的害虫防效可达90%以上，而且非常环保。



10亿元！

大乐透大派奖即将来袭

生活报讯（许丽峰 记者杨镭）“追加投注即可参与”“所有奖级都派奖”“3元最高可中3600万”……体彩超级大乐透全国性派奖活动，将于第21039期（4月10日开奖）开启，预计持续20期，派送总金额达10亿元，将成为体彩史上力度最强的派奖活动，用惊喜感恩回馈每位为公益事业做出贡献的购彩者。

据了解，超级大乐透上市近14年来，派奖盛宴已经开展11次。其中，2020年9.9亿派奖活动，派奖期间通过92.67亿元的销量，筹集公益金33.36亿元，共开出257注一等奖，其中有6注3600万元封顶大奖，超9130万人次分享了4.9亿元幸运派奖奖金，不仅为购彩者带去了惊喜，也为公益事业贡献了更多力量。

这次，超级大乐透派奖回馈力度再次升级，总金额达到10亿元，派奖奖级囊括了一等奖到九等奖的全部奖级，将让更多购彩者受益。

超级大乐透10亿大派奖活动，不仅派奖力度大，惠及范围广，所有奖级都派奖，参与门槛也很“亲民”，只要进行追加投

根据派奖规则，一等奖派奖金额4亿元，每期派送2000万元；二等奖派奖金额1.5亿元，每期派送750万元。进行追加投注且中得一等奖或二等奖的彩票，按注均分当期派奖奖金，基本投注和追加投注按照相应的比例分配，若未中出或均分后仍有结余，结余奖金顺延滚入下一期派送。也就是说，派奖期间进行追加投注的彩票，若中得一等奖或二等奖，单注奖金最高可翻倍。

大奖幸运翻倍，小奖同样值得期待，固定奖派奖金额共4.5亿元，派奖期间，进行追加投注且中得三至九等奖中任意奖级的彩票，同时中得派奖奖金，单注派奖奖金为当期对应奖级单注奖金的50%。

超级大乐透10亿大派奖活动，不仅派奖力度大，惠及范围广，所有奖级都派奖，参与门槛也很“亲民”，只要进行追加投

派奖规则明细			
奖级	中奖条件	原奖金	派奖期间奖金（追加投注）
一等奖	5个蓝球+1个红球	浮动奖 3元最低投注最高可中1800万	浮动奖 3元最低投注最高可中3600万
二等奖	5个蓝球+0个红球	浮动奖	浮动奖 奖金最高可翻倍
三等奖	4个蓝球+0个红球	10000元	15000元
四等奖	3个蓝球+0个红球	3000元	4500元
五等奖	2个蓝球+0个红球	300元	450元
六等奖	1个蓝球+0个红球	200元	300元
七等奖	0个蓝球+0个红球	100元	150元
八等奖	0个蓝球+1个红球	15元	22.5元
九等奖	0个蓝球+0个红球	5元	7.5元

注，就能享受派奖带来的多一份期待，这也是今年派奖活动的唯一门槛。

追加投注是超级大乐透独有的投注方式，在2元1注号码基本投注的基础上，每注多花1元钱进行追加投注，中得一、二等奖时就可多得80%的奖金。举例来说，若中得1注基本一等奖，最高可收获奖金1000万元，追加后，一等奖奖金可增加80%，最高可收获1800万元，而在今年的10亿派奖期间，追加后一等奖奖金最高可翻倍，因此购彩者只需花费3元钱，就有可能收获奖金3600万元。

93岁老人右腿无力

术后一天能独立下地走

哈医大四院神经内镜下清除硬膜下血肿

生活报讯（岳金凤 记者周琳）近日，哈医大四院来了一位特殊的患者。93岁的患者严大爷最近半个月右腿总是无力。经查，严大爷为左侧硬膜下血肿。哈医大四院微创神经外科二病房为老人手术，效果显著。

据介绍，严大爷近半个月来右侧肢体无力，而且越来越严重，以至于入院前已不能独立行走，同时记忆力减退，智力迟钝甚至精神有些失常。院前检查提示左侧硬膜下血肿来院就诊，病房神经内镜医疗组全面评估后在局麻监护下行神经内镜下硬膜下血肿清除术，仅用一小时手术顺利，术后一天血肿引流完全拔管，右侧肢体肌力明显好转，意识逐渐清醒，老人即可独立行走。术后三天老人即出院。

哈医大四院微创神经外科二病房自成立以来，已先后开展神经内镜硬膜下血肿术、颅内血肿清除术；内镜下蛛网膜囊肿或椎管囊肿切除或沟通术；脑室镜下三脑室底造瘘术、脑室血肿清除术；内镜下肿瘤切除，涉及垂体瘤、拉克氏囊肿、鞍区脑膜瘤及咽咽管瘤、大脑镰或小脑幕占位等等。神经内镜具有微创、术后恢复快、费用低等特点，在清除颅内血肿方面血肿清除彻底，在切除颅内肿瘤方面全切率高，对正常脑组织损伤小，能最大限度达到靶向切除、定点切除特点，同时最大限度保留正常功能。